

Figure 1

Aspect des yeux, normal et en pathologie

A. Distance interoculaire normale (distance interpupillaire)

B. Télécantus : les canthi internes sont déplacés alors que la distance interpupillaire est normale, de même que la distance entre les canthi externes

C. Hypertélorisme oculaire vrai avec augmentation de la distance interpupillaire, de la distance entre les canthi internes et de celle entre les canthi externes

D. Hypertélorisme vrai avec télécantus secondaire

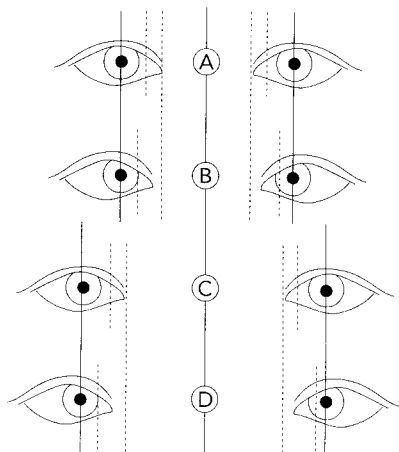


Figure 2

Dysmorphie faciale de l'embryofœtopathie alcoolique

